KLINIK am RING, Köln

KLINIK am RING

WIRBELSÄULEN ZENTRUM

Orthopädie und Sporttraumatologie
Wirbelsäulenzentrum

IM FOKUS

Ausgabe 11 | Mai 2017

LUMBALE SPINALKANALSTENOSE

Inhalt

2 | Ursachen der lumbalen Spinalkanalstenose
3 | Anzeichen der lumbalen Spinalkanalstenose
4 | Der Weg zur sicheren Diagnose
5 | Konservativ oder operativ? Behandlungsmethoden bei Spinalkanalstenose
5 | Konservative Therapie
6 | Operative Therapie – Wann sollte operiert werden?
6 | Operative Techniken bei lumbaler Spinalkanalstenose
10 | Fazit
10 | Aus der Praxis für die Praxis
11 | Wirbelsäulenzentrum der KLINIK am RING
11 | Auf einen Blick

Behandlungsstrategien bei lumbaler Spinalkanalstenose

Verengungen des Wirbelkanals führen im Alter oft zu massiven Beschwerden und Einschränkung der Lebensqualität. So zeigen bereits 21 Prozent der über 60-Jährigen Anzeichen einer lumbalen Spinalkanalstenose. Eine schnelle Diagnose und gezielte Behandlung sind wichtig, um die Mobilität und Selbstständigkeit der Betroffenen zu erhalten. Während die Entwicklung neuer operativer Techniken voranschreitet, wächst in der Praxis gleichzeitig die Unsicherheit über die Wahl der „richtigen" Therapie.

Wir möchten Ihnen in dieser Ausgabe von IM FOKUS einen Überblick über die Symptome, Ursachen, Diagnostik sowie aktuelle Behandlungsstrategien der lumbalen Spinalkanalstenose geben.

Ursachen der lumbalen Spinalkanalstenose

Degenerative Faktoren

Degenerative Veränderungen an der Wirbelsäule entwickeln sich bei den meisten Menschen im fortgeschrittenen Lebensalter und sind wichtigste Ursache für die Entstehung einer lumbalen Spinalkanalstenose. Der degenerative Prozess verläuft in mehreren Schritten, die schließlich zu einer pathologischen Einengung des Wirbelkanals mit einer entsprechenden klinischen Symptomatik führen.

In der magnetresonanztomografischen Aufnahme erkennt man eine deutliche Einengung des Spinalkanals in der Höhe des 3. und 4. Lendenwirbels sowie des 4. und 5. Lendenwirbels.

Verschleißkaskade – Pathogenese der degenerativen Spinalkanalstenose

1. Mit zunehmendem Lebensalter kommt es zu einer fortschreitenden Dehydrierung der Bandscheibe eines Bewegungssegments. Dadurch können die Belastungen der Wirbelsäule nicht mehr ausreichend abgefedert werden. Die Bandscheibe verliert an Höhe und wölbt sich nach hinten in den Spinalkanal.
2. Der Höhenverlust der Bandscheibe und die damit veränderte Biomechanik führen dazu, dass die paarig angelegten Facettengelenke ineinander gleiten wie ein Teleskop. Die Belastung der Wirbelgelenke erhöht sich und die Gelenkkapseln verlieren ihre Spannung. Gleichzeitig nimmt die Querschnittsfläche der Neuroforamen ab, sodass die abgehende Nervenwurzel eingeengt wird.
3. Schreitet der Höhenverlust der Bandscheibe weiter fort, erschlaffen auch die stabilisierenden Bänder der Wirbelsäule. Durch die Annäherung der benachbarten Wirbelbögen wölbt sich das gelbe Band in den Wirbelkanal vor und engt ihn weiter ein.
4. Die Kombination dieser Veränderungen führt im Bewegungssegment aus zwei Wirbeln und der dazwischen liegenden Bandscheibe letztendlich zu einer Instabilität. Der Körper macht nun etwas sehr Sinnvolles: Er reagiert auf die Segmentinstabilität mit dem Anbau von Knochen. So werden knöcherne Spangen zwischen den benachbarten Wirbeln ausgebildet, welche schließlich dazu führen, dass das Segment versteift und der Instabilitätsschmerz nachlässt. Man spricht auch von der „segensreichen Versteifung des Alters". Der Knochenanbau erfolgt allerdings nicht nur auf der Außen-, sondern auch auf der Innenseite des Wirbelkanals – so entsteht hier eine knöcherne Einengung (s.g. Retrospondylophyten).
5. Gelingt es nicht, mithilfe der knöchernen Anbauten das Segment zu stabilisieren, können die Bandscheibendegeneration und der Spannungsverlust von Kapseln und Bändern weiter fortschreiten und in eine manifeste Makroinstabilität (Spondylolisthesis) münden.

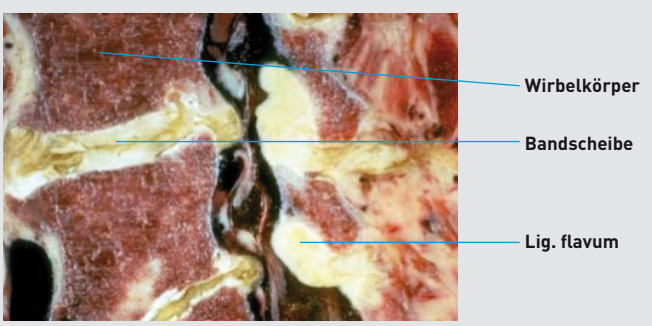

Darstellung einer lumbalen Spinalkanalstenose im anatomischen Präparat

Andere Ursachen

Neben den degenerativ bedingten Verschleißerscheinungen an der Wirbelsäule gibt es weitere angeborene und erworbene Faktoren für die Entstehung einer Spinalkanalstenose. Hierzu gehören beispielsweise der anlagebedingt enge Wirbelkanal oder ein angeborenes Wirbelgleiten (isthmische Spondylolisthese). Genauso sind Operationen oder Verletzungen der Wirbelsäule mögliche erworbene Ursachen für die Entstehung einer Spinalkanalstenose.

Anzeichen der lumbalen Spinalkanalstenose

Leitsymptom der lumbalen Spinalkanalstenose ist fast immer ein schleichend progredienter Rückenschmerz, der in die Beine ausstrahlt. Der typische Beinschmerz (Claudicatio spinalis) führt unweigerlich zu einer Verkürzung der Gehstrecke. Die Patienten berichten, dass sie beim Gehen immer öfter eine Pause einlegen müssen, da die Beine schwer, schmerzhaft oder taub werden. Eine Entlastung der Beschwerden erreichen die Betroffenen durch eine nach vorne geneigte Haltung, beispielsweise durch das Aufstützen auf den Einkaufswagen. Dadurch kommt es zu einer Kyphosierung des betroffenen Bewegungssegments, einer Straffung des Ligamentum flavum und damit zu einer Erweiterung des Spinalkanals. In den meisten Fällen ist das Fahrradfahren unbeeinträchtigt, da der Oberkörper dabei üblicherweise leicht nach vorne gebeugt ist.

Liegt außerdem eine durch den Verschleißprozess entstandene Instabilität vor, kommt es zu einem ausgeprägten belastungsabhängigen Rückenschmerz. Vor allem der Wechsel zwischen Sitzen, Stehen und Gehen wird als sehr schmerzhaft empfunden.

Verschlusskrankheit oder Spinalkanalstenose?

Im Unterschied zu Patienten, die an einer peripheren arteriellen Verschlusskrankheit (pAVK) leiden, können Betroffene mit einer Einengung des Wirbelkanals zwar nur kurze Strecken gehen, aber längere Strecken mit dem Fahrrad zurücklegen. Die Schmerzen in den Beinen verbessern sich erst, wenn sich der Betroffene hinsetzt oder sich nach vorne überbeugt, um eine Entlordosierung der Wirbelsäule zu erreichen. Bei der pAVK hingegen reichen bereits kurze Pausen im Stehen, um eine deutliche Beschwerdelinderung zu erreichen.

Häufige Differenzialdiagnosen in der täglichen Praxis

- Periphere arterielle Verschlusskrankheit (pAVK)
- Lumbaler Bandscheibenvorfall
- Arthrose des Hüftgelenks
- Fraktur durch Osteoporose
- Spinale Infektionen oder Tumoren
- Metabolische oder inflammatorische Neuropathien

Der Weg zur sicheren Diagnose

Anamnese

Die ausführliche Befragung des Patienten lässt häufig schon erste Rückschlüsse auf das Vorliegen einer lumbalen Spinalkanalstenose zu. Hierbei fragt der Arzt nach Beginn, Dauer und Lokalisation der Schmerzen, nach Abhängigkeit der Beschwerden von der Art der Belastung sowie nach einer möglichen Beeinträchtigung der Gehstrecke. Angaben zu Lähmungen und Sensibilitätsstörungen oder vegetativen Symptomen (v. a. Blasen- und Mastdarmstörungen) führen zum Verdacht einer Wirbelkanaleinengung. Gerade bei älteren Patienten müssen zusätzlich Vorerkrankungen wie Tumoren, Gefäßleiden, Diabetes und Osteoporose abgeklärt werden, um eine andere Erkrankung mit ähnlicher Symptomatik auszuschließen.

Körperliche Untersuchung

Die körperliche Untersuchung schließt sowohl eine generelle Untersuchung u. a. mit Prüfung des Gangbildes, der Hüftgelenksbeweglichkeit, des Lasègue-Zeichens sowie des Zehenspitzen- und Fersenstands als auch eine ausführliche neurologische Untersuchung ein. Gerade im fortgeschrittenen Stadium der Erkrankung geben außerdem elektrophysiologische Untersuchungen Aufschluss über das Vorliegen einer Nervenwurzelkompression.

Bildgebende Verfahren

Um die Verdachtsdiagnose zu bestätigen und eine gezielte Therapie einzuleiten, sind Bildaufnahmen der Wirbelsäule unverzichtbar. Goldstandard ist dabei die Magnet-Resonanz-Tomografie (MRT), deren Sensitivität bei bis zu 96 Prozent liegt und es ermöglicht, den Spinalkanal und die darin verlaufenden Neurostrukturen wie Rückenmark und Nervenwurzeln hervorragend darzustellen. Bei Patienten, die einen Herzschrittmacher tragen oder an Platzangst leiden, kann alternativ die Computer-Tomografie (CT) eingesetzt werden. Besteht der Verdacht auf eine zusätzliche Instabilität des Bewegungssegments im Sinne eines Wirbelgleitens, ist außerdem eine seitliche Röntgenfunktionsaufnahme in Flexion und Extension indiziert. Im Fall einer angestrebten Operation ist in Einzelfällen ergänzend die lumbale Myelografie sinnvoll, um eine exakte Aussage über das Ausmaß der Stenose zu treffen.

Konsultation

Gerne stehen wir Ihnen zwecks Konsultation bei „Problemfällen“ oder zur „second opinion“ zur Verfügung.

Möchten Sie einen Fall diskutieren, eine Behandlungsstrategie besprechen oder sich nach Alternativen erkundigen, kontaktieren Sie uns unter (0221) 9 24 24-300 oder senden Sie uns die relevanten Unterlagen per E-Mail an wirbelsaeule@klinik-am-ring.de.

Konservativ oder operativ? Behandlungsmethoden bei Spinalkanalstenose

Die Entscheidung, ob operativ oder konservativ behandelt wird, hängt immer von der Ausprägung der Verengung und den auftretenden Beschwerden ab. Um dies sicher zu beurteilen, bedarf es eines umfassenden Anamnesegespräches, einer klinischen und bildgebenden Untersuchung, einer Einschätzung des Rücken- und Beinschmerzes sowie des damit verbundenen Leidensdrucks (siehe S. 4). Wir möchten Ihnen einen Überblick über die verschiedenen Therapieformen geben und Kriterien erstellen, die Ihnen helfen sollen, gemeinsam mit Ihren Patienten eine geeignete Therapie zu wählen.

Konservative Therapie

Sofern keine akuten sensomotorischen Defizite bzw. neurologischen Ausfälle vorliegen, kann die Spinalkanalstenose der Lendenwirbelsäule wie viele andere Wirbelsäulenerkrankungen zunächst konservativ behandelt werden. Insbesondere stellt bei geringer oder moderater Symptomatik die konservative Therapie durchaus eine sinnvolle Option dar.

Die konservative Behandlung sollte eine Kombination aus medikamentöser Therapie mit dem Einsatz schmerzlindernder und entzündungshemmender Präparate, Krankengymnastik zur Stärkung der stabilisierenden Muskulatur sowie physikalischer Anwendungen enthalten.

Medikamentöse Therapie

Je nach Stärke der Beschwerden kommen nicht steroidale Antirheumatika (NSAR) wie Ibuprofen oder Diclofenac, ggf. in Kombination mit Muskelrelaxantien zum Einsatz. Sie zielen darauf ab, mögliche Entzündungen zu lindern und die verkrampfte Muskulatur zu entspannen. Dabei sollte auf einen ausreichenden Schutz der Magenschleimhaut durch die zusätzliche Gabe eines Protonenpumpenhemmers geachtet werden. Je nach klinischem Bild werden auch niedrig dosierte Antidepressiva zur Unterstützung der Schmerzmittel gegeben.

Single-Shot-Peridural-Anästhesie

Bei sehr starken Schmerzen empfiehlt es sich, schmerz- und entzündungshemmende Mittel direkt in den Wirbelkanal zu injizieren. Eine solche semi-invasive epidurale Infiltration, die sogenannte „Single-Shot-Peridural-Anästhesie" (SSPDA), ähnelt der PDA im Kreißsaal zur Linderung der Wehenschmerzen. Der Vorteil: Durch die hohe Wirkstoffkonzentration am Schädigungsort werden Schmerzen effektiv gelindert. In der Regel kommen Injektionen im Abstand von einer Woche zum Einsatz. Dabei ist es vom Ausmaß der Stenose abhängig, wie lange die Wirkung der SSPDA anhält. Bei manchen Patienten wird über Monate und Jahre ein schmerzfreier Zustand erreicht, andere profitieren nur kurz.

Physiotherapie

Prinzipiell zielt die physiotherapeutische Behandlung darauf ab, eine Entlastung und Stabilisierung der betroffenen Segmente zu erreichen und gleichzeitig die allgemeine körperliche Leistungsfähigkeit der Patienten zu fördern. Zu einer effektiven Physiotherapie gehören daher in erster Linie gezielte krankengymnastische Übungen zur Stärkung der stabilisierenden Bauch- und Rückenmuskulatur, Muskelaufbautraining am Gerät sowie Laufband- und Ergometertraining. Zudem empfiehlt sich ein spezielles Rückentraining, in dem die Betroffenen lernen, wie sie sich im Alltag, beispielsweise beim Sitzen und Heben, rückenfreundlich verhalten. Als passive Maßnahmen werden im individuellen Fall auch entlordosierende Orthesen verordnet.

Physikalische Therapie

Darüber hinaus dienen Wärme- und Kältebehandlungen und die Elektrotherapie wie die transkutane elektrische Nervenstimulation (TENS) zur Schmerzreduktion, Entzündungshemmung und Entspannung der reflektorisch angespannten Muskulatur. Ergänzend kann auch die Ultraschalltherapie eingesetzt werden. Hierbei wird durch die Vibration der Schallwellen Wärme erzeugt und das Gewebe gelockert.

Operative Therapie – Wann sollte operiert werden?

Da die meisten Patienten unter chronischen, stagnierenden oder langsam fortschreitenden Beschwerden leiden, die sich durch konservative Maßnahmen nur unbefriedigend kontrollieren lassen, ist oft eine kausale Therapie im Hinblick auf die Einengung des Spinalkanals erforderlich. Dabei gilt: Sprechen die Schmerzen auf die konservative Therapie in einem Zeitraum von zwölf Wochen nicht an, bei gleichzeitig progredienter Verkürzung der Gehstrecke und somit signifikant eingeschränkter Lebensqualität, ist eine operative Behandlung der Spinalkanalstenose unbedingt anzustreben. Eine Reihe internationaler Studien deutet auf eine Überlegenheit der OP bei lumbaler Spinalkanalstenose hin, insbesondere dann, wenn die Einengung des Wirbelkanals bereits weit fortgeschritten ist (siehe Kasten). Denn im Gegensatz zum Bandscheibenvorfall, der zur spontanen Rückbildung neigt, ist bei der Spinalkanalstenose eine chronische, langsame Progredienz der ursächlichen degenerativen Veränderungen zu erwarten.

Spine Patient Outcomes Research Trial (SPORT)

Lurie et al. haben 2015 die Acht-Jahres-Ergebnisse des Spine Patient Outcomes Research Trial (SPORT) veröffentlicht, eine multizentrischen prospektiv randomisierten Studie mit insgesamt 658 eingeschlossenen Patienten. Danach zeigte die operative Therapie auch nach acht Jahren statistisch signifikant bessere Ergebnisse bezogen auf den SF-36 und den Oswestry Disability Index (ODI). 52 Prozent der konservativ behandelten Patienten wurden in der Zwischenzeit operiert.

aus: Spine 2015: January 15; 40(2): 63–76

Operative Techniken bei lumbaler Spinalkanalstenose

Die operative Therapie zielt darauf ab, die Einengung des Wirbelkanals dauerhaft zu beheben und die Beschwerden zu lindern bzw. zu beseitigen. Es gibt verschiedene Operationsmethoden, die individuell für jeden Patienten gewählt werden. Hierbei spielen das Ausmaß der Einengung, das Vorliegen eines zusätzlichen Wirbelgleitens und/oder einer Skoliose der Lendenwirbelsäule eine maßgebliche Rolle.

Spinale Dekompression

Goldstandard ist nach wie vor die operative Dekompression mit dem Ziel, den Wirbelkanal zu erweitern, die Nervenwurzeln zu entlasten und damit vor allem die Beinschmerzen zu lindern. Während dies früher oft eine aufwendige Operation am offenen Wirbelkanal (Laminektomie) bedeutete, bei der die Wirbelbögen und Wirbelgelenke im verengten Bereich großzügig entfernt wurden, erlauben heute moderne minimalinvasive Verfahren mithilfe eines Operationsmikroskops eine gezielte millimetergenaue Abtragung der für die Verengung verantwortlichen knöchernen und ligamentären Strukturen.

Laminektomie

Die Laminektomie zur Dekompression des Spinalkanals wird heute glücklicherweise nur noch selten durchgeführt. Bei dieser „Entdachung" des Spinalkanals werden Dornfortsätze, Wirbelbögen, gelbes Band und auch Anteile der Facettengelenke abgetragen. Häufig entwickeln Patienten nach dem Eingriff durch die Beschädigung der sogenannten „hinteren Zuggurtung" (Dornfortsatz, inter- und supraspinöse Bänder, Lig. flavum und Wirbelgelenke) des Bewegungssegments eine postoperative Segmentinstabilität.

Mikrochirurgische Spinalkanaldekompression

Im Gegensatz zur Laminektomie bleiben bei der mikrochirurgischen Spinalkanaldekompression Dornfortsatz, interspinöse Bänder und das kontralaterale gelbe Band erhalten. Auf diese Weise lässt sich eine sehr effektive Entlastung der neuronalen Strukturen erreichen, ohne die physiologischen und biomechanischen Verhältnisse zu gefährden. Ein weiterer Vorteil des minimalinvasiven Verfahrens besteht darin, dass durch den einseitigen und extrem verkleinerten operativen Zugang das muskuläre Gewebe um den Wirbel weitgehend erhalten bleibt. Dadurch wird eine mögliche segmentale Gefügelockerung verhindert. Zudem sind bei der mikrochirurgischen Dekompression sowohl die Operationszeit als auch die Wundheilung deutlich kürzer als bei der konventionellen Laminektomie. Aufgrund der geringen Beeinträchtigung von Herz und Kreislauf durch die OP ist das Verfahren auch für ältere Patienten optimal geeignet. Gleichzeitig kann durch die geringe Narbenbildung und den geringeren Blutverlust die Mobilisation und Rehabilitation frühzeitig beginnen.

Ablauf der mikrochirurgischen Dekompression

Die Operation erfordert einen ca. 2,5 cm langen Hautschnitt sowie die einseitige Mobilisation der paravertebralen Muskulatur. Ein kleiner Retraktor wird dann so eingesetzt, dass das „interlaminäre Fenster" unter dem Operationsmikroskop sichtbar wird. Daraufhin wird mit der Mikrofräse und kleinen Mikroinstrumenten der untere Rand des Wirbelbogens entfernt, das Ligamentum flavum mit kleinen Stanzen abgetragen und dann auf der Zugangsseite der Duralsack und die traversierende Nervenwurzel dargestellt. Nun wird das Operationsmikroskop geneigt und die Gegenseite von innen dekomprimiert (sog. „Over-the-top"-Technik). So bleiben dabei paravertebrale Muskulatur, Wirbelbogen und äußeres Ligamentum flavum der Gegenseite unverletzt.

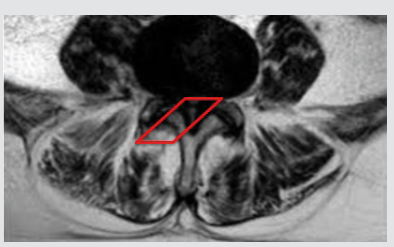

Die roten Rechtecke stellen den operativen Zugangsweg dar. Wirbelgelenke, Dornfortsätze, supra- und interspinöse Bänder sowie das kontralaterale Lig. flavum bleiben intakt.

Dekompression plus Fusions-OP

Bei der Mehrzahl der Patienten ist lediglich eine Dekompression notwendig, um die Beschwerden dauerhaft zu lindern. Dies gilt insbesondere für Patienten, bei denen belastungsabhängige Beinschmerzen im Vordergrund stehen. Besteht allerdings gleichzeitig eine Beeinträchtigung der Stabilität des betroffenen Segments, ist eine zusätzliche Stabilisierung indiziert. Vor allem bei Patienten mit signifikantem Wirbelgleiten oder lumbaler Skoliose ist eine Fusions-OP unumgänglich. Die alleinige Dekompression würde in solchen Fällen die vorhandene Instabilität nur noch verstärken.

Klinische Anzeichen einer segmentalen Instabilität

Der Verdacht auf eine segmentale Instabilität besteht, wenn neben den Beinschmerzen gleichzeitig Rückenschmerzen beklagt oder sogar im Vordergrund der Beschwerden stehen. Funktionsaufnahmen der Lendenwirbelsäule sind in solchen Fällen hilfreich, um eine pathologische Hypermobilität zu identifizieren. Einen wichtigen Hinweis auf eine Instabilität kann darüber hinaus die Infiltration der kleinen Wirbelgelenke auf der Höhe des schmerzenden Segmentes liefern (Etagendiagnostik).

Moderne Fusionstechniken

Auch hier gibt es mittlerweile eine breite Palette verschiedener Techniken. Welches Verfahren geeignet ist, hängt in erster Linie davon ab, wie viele Segmente betroffen sind. Aber auch das Alter des Patienten, das Vorliegen einer Osteoporose oder Deformierung durch Skoliose müssen bei der Wahl des Verfahrens berücksichtigt werden. Durchgesetzt haben sich Schrauben-Stab-Systeme, vor allem unter Verwendung interkorporeller Platzhalter aus Kunststoff oder Titan (Cages), welche die ursprüngliche Höhe und Neigung der Bandscheibe wiederherstellen und zu einer sekundären knöchernen „Fusion" der beiden benachbarten Wirbel führen. Durch eine Fixierung der betroffenen Wirbelkörper in ihrer ursprünglichen Stellung wird die Stabilität im Halte- und Bewegungsapparat wiederhergestellt. In der Folge lösen sich die schmerzhaften reflektorischen Muskelverspannungen. Ein in diesem Falle übliches und häufig angewandtes Verfahren ist die sogenannte TLIF (Transforaminal Lumbar Interbody Fusion). Hier erfolgt die Stabilisierung von dorsal. Eine Stabilisierungsoperation ist jedoch im Vergleich zur alleinigen Dekompression eine längere Operation mit durchschnittlich höheren Komplikationsraten.

Fusionstechniken

PLIF (posterior lumbar interbody fusion): Bei der „Posterioren lumbalen interkorporellen Fusion" erfolgt der Operationszugang vom Rücken her. In den Wirbel oberhalb und unterhalb der betroffenen Bandscheibe werden jeweils zwei Schrauben eingesetzt. Die Schrauben werden auf jeder Seite durch einen Stab miteinander verbunden. Der Wirbelkanal wird nun von hinten durch das Abtragen der Wirbelbögen erweitert, um Engstellen zu beseitigen. Dann wird die Bandscheibe von beiden Seiten entfernt. Statt der Bandscheibe werden nun zwei Platzhalter aus Kunststoff („Cages") zwischen den Wirbeln platziert, welche die ursprüngliche Höhe und Neigung der Bandscheibe wiederherstellen und zu einer sekundären knöchernden „Fusion" der beiden benachbarten Wirbel führen.

TLIF (transforaminal lumbar interbody fusion): Die „Transforaminale Lumbale Interkorporelle Fusion" („TLIF") ist eine Alternative zur PLIF und wird ebenfalls vom Rücken her operiert. Der große Vorteil liegt darin, dass diese Operation auch minimalinvasiv über mehrere kleine Schnitte durchgeführt werden kann. Dies schont die darüberliegende Rückenmuskulatur, welche nicht vom Wirbelbogen abpräpariert werden muss. Der Platzhalter aus Kunststoff wird nur von einer Seite zwischen den Wirbeln platziert. Nun wird ein Stab auf beiden Seiten an den Schraubenköpfen befestigt. Die TLIF ist eine muskelschonende Operationsmethode, die der Wirbelsäulenchirurg zur Stabilisierung eines Lendenwirbelsäulen-Segmentes heranzieht, wenn keine deutliche Wirbelkanalstenose vorliegt und keine aufwendigen Repositionsmanöver durchgeführt werden müssen.

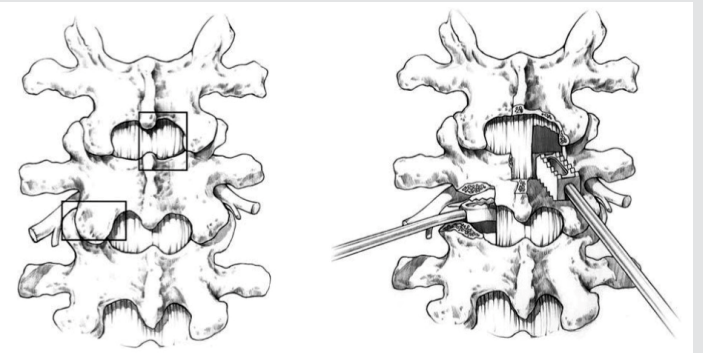

ALIF (anterior lumbar interbody fusion): Die „Anteriore Lumbale Interkorporelle Fusion" („ALIF") wird von vorne durchgeführt und ist die Methode der Wahl, wenn die Wiederherstellung des sagittalen Wirbelsäulenprofils bei der Operation oberste Priorität hat. Bei der ALIF wird ein schonender Zugang durch die Bauchwandmuskulatur ins Retroperitoneum gewählt, bei dem kein Muskel durchtrennt werden muss. Nun kann bequem eine Bandscheibe entfernt werden und ein Platzhalter aus Kunststoff oder Titan („Cage") eingesetzt werden.

Komplikationen

Die Fusion eines Wirbelsäulensegmentes führt zu Veränderungen der Biomechanik der Wirbelsäule und zu erhöhter Bewegung im angrenzenden Segment. Eine mögliche Gefahr ist daher die Entwicklung einer Anschlussdegeneration und -instabilität: Die Segmentversteifung führt zu einer vermehrten Beanspruchung der Nachbarsegmente und damit unter Umständen zu einer Degeneration von Bandscheiben und Facettengelenken. Das Risiko einer Anschlussdegeneration hängt von mehreren Faktoren ab. Dazu zählen die Instrumentierung selbst, die Länge der Fusion, eine mögliche Facettengelenksverletzung durch das Setzen der Pedikelschrauben sowie das Alter des Patienten bzw. vorbestehende Degenerationen in den benachbarten Bewegungssegmenten. Nach monosegmentaler Fusion ist die Rate von Anschlussdegenerationen im benachbarten Segment nicht signifikant gegenüber dem natürlichen Verlauf bei konservativer Therapie erhöht.

Nachbehandlung

Nach einer lumbalen Fusionsoperation kann der Patient schon am ersten Tag nach dem Eingriff aus dem Bett aufstehen. Er erlernt Techniken, die es ihm ermöglichen, sich in den ersten Wochen nach der Operation rückenschonend zu bewegen. Sitzen ist sogar sofort möglich. Schritt für Schritt erlangt der Patient seine alte Mobilität und Selbstständigkeit zurück. Nach ca. 7 bis 10 Tagen kann der Patient aus der Klinik entlassen werden. Im Anschluss sollte weiterhin eine ambulant stabilisierende Krankengymnastik durchgeführt werden, um die Rumpfmuskulatur zu kräftigen. Stationäre Rehabilitationsmaßnahmen sollten frühestens nach sechs Wochen durchgeführt werden, es sei denn, andere Komorbiditäten erfordern die direkte postoperative Rehabilitation.

Dynamische Stabilisierungssysteme

In der Hoffnung, eine Degeneration im Anschlusssegment zu verhindern, ist in den letzten Jahren eine Vielzahl dynamischer Stabilisierungssysteme auf den Markt gekommen – mit dem Ziel, eine Teilstabilisierung des Bewegungssegmentes bei gleichzeitigem Erhalt der Funktion zu erreichen.

Interspinöser Spacer

Der interspinöse Spacer kann entweder als Stand-alone-Implantat bei der „weichen" Spinalkanalstenose ohne relevante knöcherne Komponente oder aber zusätzlich zur Dekompression bei drohender segmentaler Instabilität eingesetzt werden.

Der interspinöse Spacer ist ein Platzhalter meist aus Titan oder Kunststoff, der zwischen die Dornfortsätze eingebracht wird. Durch die „Aufspreizung" soll eine segmentale Entlordosierung und damit eine Erweiterung des Spinalkanals unter Belastung erreicht werden. Im Gegensatz zur Dekompression ist hierbei eine Eröffnung des Wirbelkanals nicht zwingend notwendig. Allerdings stehen dem Nutzen der Spacer-Methode viele Fachkollegen eher kritisch gegenüber. So kann es mittel- bis langfristig durch den Spacer infolge der Kyphosierung zu einer verstärkten Degeneration der Lendenwirbelsäule kommen. Zudem ist die Re-Operationsrate relativ hoch.

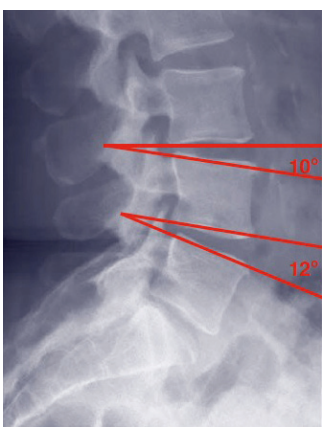

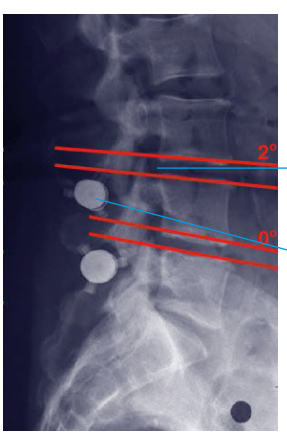

Die Lordose der lumbalen Segmente ist nach Spacer-implantation abgeflacht

Interspinöser Spacer

Bilder prä- und postoperativ nach Implantation eines interspinösen Spacers L3/4 und L4/5

Dynamische pedikelbasierte Implantate

Dynamische pedikelbasierte Implantate können als Alternative zur Fusion erwogen werden, wenn z. B. eine einseitige Facettektomie zur intraforaminalen Dekompression einer lumbalen Nervenwurzel vorgenommen wird. Eine segmentale Makroinstabilität kann dagegen mit diesen Implantaten nicht behoben werden, weil erstens noch kein Implantat gefunden wurde, welches einerseits die richtige Steifigkeit besitzt, um das Segment zu stabilisieren, andererseits aber nicht zu rigide ist, um im Verlauf auszulockern. Und zweitens ändert sich die Steifigkeit der Wirbelsäule im Verlauf des Lebens, und ein dynamisches Implantat, welches zu einem bestimmten Zeitpunkt perfekt auf das Elastizitätsmodul der Wirbelsäule abgestimmt war, ist 10 Jahre später womöglich viel zu elastisch für die dann rigidere Wirbelsäule.

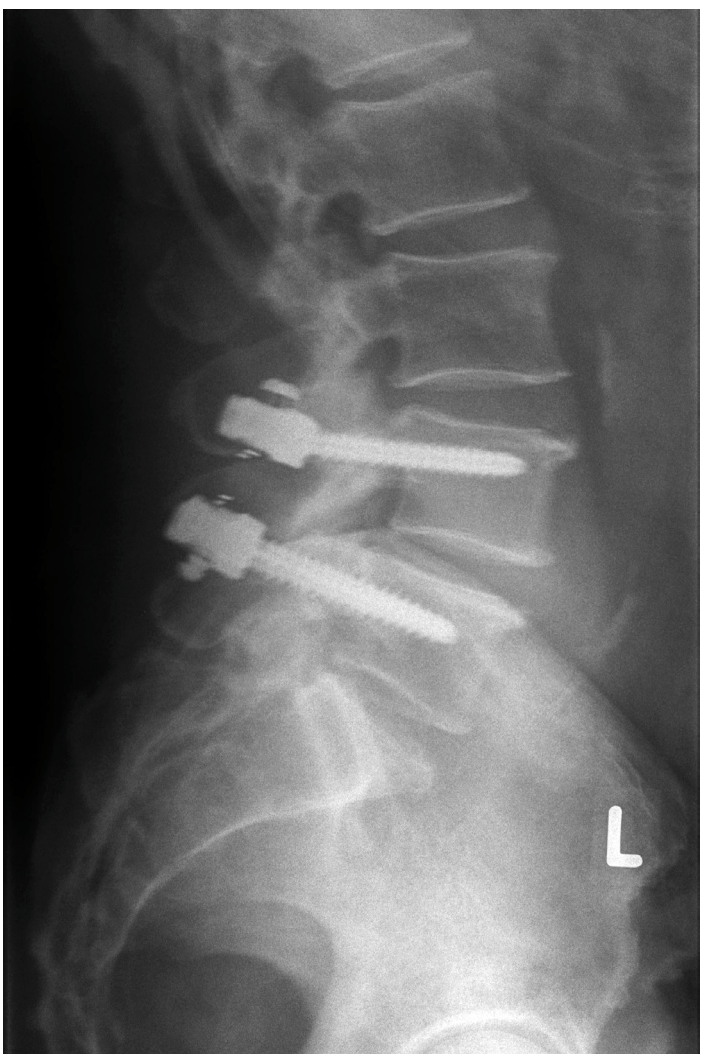

Postoperative Röntgenaufnahme nach Einsetzen des dynamischen pedikelbasierten Implantats

Fazit

Es gibt heute wirkungsvolle therapeutische Möglichkeiten, die Beschwerden von Betroffenen mit einer lumbalen Spinalkanalstenose deutlich zu lindern und ihre Lebensqualität zu verbessern. Wie zahlreiche Studien zeigen, sind hierbei operative Verfahren der konservativen Therapie überlegen. Dennoch sollte gerade im Anfangsstadium der Erkrankung, sofern keine neurologischen Ausfallerscheinungen vorliegen, immer zunächst ein konservativer Behandlungsversuch angestrebt werden.

Was die operative Therapie angeht, hat sich in den letzten Jahren durch die Weiterentwicklung der Medizintechnik viel getan: Während Patienten früher oft in einem aufwendigen und risikobehafteten Eingriff am offenen Wirbelkanal behandelt wurden, stehen heute moderne minimalinvasive Verfahren zur Verfügung. Sehr gute Erfolge werden mit der mikrochirurgischen Dekompression mithilfe eines Operationsmikroskops erzielt. Hierbei erfolgt eine gezielte millimetergenaue Abtragung der für die Verengung verantwortlichen Knochen- und Bandstrukturen bei maximaler Schonung der Segmentstabilität. Im Einzelfall sollte jedoch immer, basierend auf Anamnese, klinischer und apparativer Diagnostik, sorgfältig geprüft werden, welche Therapiemethode am besten geeignet ist.

Aus der Praxis für die Praxis

Technik der SSPDA (Single-Shot-Peridural-Anästhesie)

Beim sitzenden, leicht nach vorne geneigten Patienten wird von hinten die Lücke zwischen zwei Dornfortsätzen getastet. Diese Stelle wird nach ausreichender Desinfizierung und sterilem Abdecken mit Lokalanästhetikum betäubt. Sodann wird eine epidurale Injektionsnadel (Nadeltyp) durch Haut und Subkutis gestochen. Aufsetzen einer 10-ml-Spritze mit isotonischer Kochsalzlösung. Während die Nadel nun sukkzessive zwischen den Dornfortsätzen weiter Richtung Spinalkanal geschoben wird, kann mit dem Daumen ein leichter Druck auf den Stempel der Spritze ausgeübt werden. Wenn die Nadel das interspinöse Band passiert, spürt man einen Anstieg des Injektionswiderstands, direkt nach der Passage des Lig. interspinosum ist der Spinalkanal erreicht und man spürt einen plötzlichen Druckverlust, sodass sich die Kochsalzlösung leicht und ohne großen Widerstand injizieren lässt. Nun wird die Spritze mit Kochsalzlösung abgenommen und der Patient wird gebeten zu husten. Bei intraduraler Nadellage würde dies ein Zurücklaufen von klarem Liquor bewirken. Im Anschluss wird die Spritze mit der Injektionslösung aus 10 ml Naropin 2mg/ml und ggf. noch 10 mg Triamcinolon aufgesetzt und langsam in den Spinalkanal injiziert.

CAVE:

1. Ein a.p.-Röntgenbild der Lendenwirbelsäule sollte vorliegen, um die Größe des interlaminären Fensters auf Höhe der geplanten Injektionsstelle beurteilen zu können.
2. Sollte es beim Vorschieben der Nadel zu einer akzidentellen Liquorpunktion kommen, sollte die Nadel zurückgezogen und die SSPDA in einem benachbarten Segment nochmals probiert werden.

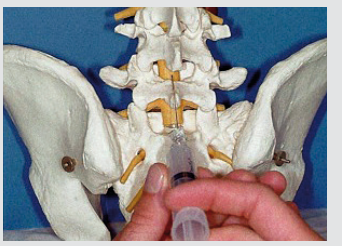

Hospitation

Gerne laden wir Sie zu Hospitationen mit folgenden Schwerpunkten ein:

- Untersuchung und Behandlung von Schulter-, Hüft- und Kniegelenkerkrankungen
- Injektionstechniken an Schulter-, Hüft- und Kniegelenk
- moderne OP-Techniken an Schulter-, Hüft- und Kniegelenk

Im Rahmen der Hospitation begleiten Sie unser Team bei der Arbeit, lernen Behandlungsstrategien und -techniken praxisnah kennen und können medizinische Inhalte patientenorientiert diskutieren.

Zur Terminvereinbarung bitten wir um Anmeldung unter (0221) 9 24 24-224 oder senden Sie uns Ihren Kontakt per E-Mail an orthopaedie@klinik-am-ring.de.

WIRBELSÄULEN ZENTRUM

Wirbelsäulenzentrum der KLINIK am RING

Das Wirbelsäulenzentrum der KLINIK am RING unter Leitung von Dr. Timmo Koy hat sich auf die Diagnose und Behandlung sämtlicher Erkrankungen und Verletzungen der Wirbelsäule spezialisiert. Dabei reicht das Spektrum von allen gängigen konservativen Methoden über mikrochirurgische Eingriffe bis hin zu komplizierten Rekonstruktionen der Wirbelsäule. Wenn immer möglich, behandeln wir unsere Patienten mit hochmodernen minimalinvasiven Techniken, die eine geringere Belastung für den Organismus darstellen und eine schnellere Genesung ermöglichen.

BASIS ZERTIFIKAT DWG Nr. 246

MASTER ZERTIFIKAT DWG Nr. 181

praxis +award AUSGEZEICHNET 2016
Vorbildliche Praxiskultur in Bezug auf:
+ Praxiskommunikation
+ Soziale Verantwortung
+ Medieneinsatz
+ Design
+ Patientenansprache
+ Mitarbeiterentwicklung
acert

Dr. med. Timmo Koy
Facharzt für Orthopädie und Unfallchirurgie, Spezielle Orthopädische Chirurgie, Spezielle Unfallchirurgie

Auf einen Blick – KLINIK am RING, Köln

- Ärztehaus
- Privatklinik
- Operatives Zentrum

Zahlen & Fakten
- 4 Operationssäle
- Privatstation mit 24 Betten
- ca. 2.500 orthopädische operative Eingriffe pro Jahr

Behandlungen
- ambulant (gesetzlich und privat Versicherte)
- stationär (Privatpatienten und Selbstzahler)
- konsiliarärztlich in Kooperation mit anderen Kliniken (gesetzlich Versicherte)

Praxen & Fachbereiche
- Orthopädie/Sporttraumatologie
- Westdeutsches Knie- und Schulterzentrum
- Wirbelsäulen-Zentrum
- Ästhetisch-Plastische Chirurgie
- Anästhesie/Schmerztherapie
- Dermatologie/Allergologie/Phlebologie/Proktologie
- Hals-, Nasen- und Ohrenheilkunde
- Implantologie/Mund-, Kiefer- und Gesichtschirurgie
- Radiologie/Nuklearmedizin
- Strahlentherapie/Radioonkologie
- Urologie/Andrologie
- Zahnheilkunde
- Westdeutsches Prostatazentrum

Das Ärzteteam

Ärzte für Orthopädie & Unfallchirurgie*,
Sportmedizin und Chirotherapie in der
KLINIK am RING

Dr. med. Stefan Preis
Dr. med. Jörg Schroeder
Dr. med. Alexander Lages
Jörn Verfürth*
Dr. med. Jan Vonhoegen*, M.D. (USA)
Dr. med. Christian Fluck*
Dr. med. Katharina Köhler*
Christine Becker
Dr. med. Timmo Koy*
& Partner

Dr. Stefan Preis, Dr. Jörg Schroeder & Partner
Praxis und Belegabteilung für
Orthopädie und Sporttraumatologie

Tel. (0221) 9 24 24-221
Fax (0221) 9 24 24-270

orthopaedie@klinik-am-ring.de
www.ortho-klinik-am-ring.de

WESTDEUTSCHES
KNIE & SCHULTER
ZENTRUM

Dr. Stefan Preis, Dr. Jörg Schroeder & Partner
Westdeutsches Knie & Schulter Zentrum

Tel. (0221) 9 24 24-248
Fax (0221) 9 24 24-270

knie-schulter@klinik-am-ring.de
www.knie-schulter-zentrum.de

WIRBELSÄULEN
ZENTRUM

Dr. Timmo Koy & Partner
Wirbelsäulen-Zentrum

Tel. (0221) 9 24 24-300
Fax (0221) 9 24 24-330

www.wirbelsaeule-klinik-am-ring.de
wirbelsaeule@klinik-am-ring.de

KLINIK am RING

KLINIK am RING
Hohenstaufenring 28
50674 Köln